

# ESTETIC ESTETIC MAGAZINE

MÉDECINE ESTHÉTIQUE POUR HOMMES - AESTHETIC MEDICINE FOR MEN

**REGARD FRAIS  
ET JAWLINE :  
DEUX PRIORITÉS**

*Fresh expression  
and jawline: two  
priorities*

**LES SPÉCIFICITÉS  
DE LA TOXINE  
BOTULIQUE  
CHEZ LES HOMMES**

*Botulinum Toxin  
for men,  
the specifics*



**Nos lieux  
incontournables**

**OUR MUST-VISIT  
PLACES**

**UN VISAGE  
PLUS MASCULIN**

*Masculinisation  
of the male face*

**A VOS  
MARQUES...  
PRÊTS...  
PIQUEZ !!!!**

*On your marks...  
get set...PRICK!*

**BLÉPHAROPLASTIE ;  
UN AIR MOINS FATIGUÉ  
SANS CHANGER  
LE REGARD**

*Blepharoplasty :  
a look less tired without  
altering their expression*

**Dossier: Masculinisation-  
Féminisation des hommes**

**Special: Masculinising  
or feminising a man**

HORS SÉRIE - 2022-2023  
2022-2023 SPECIAL ISSUE

M 05302 - SH - F: 4,90 € - RD







Dr Eloi de Clermont-Tonnerre



Pr Barbara Hersant

## LA TOXINE BOTULIQUE CHEZ L'HOMME

Les spécificités des injections de toxine botulique chez l'homme.

### BOTULINUM TOXIN FOR MEN

*The specific features of injecting botulinum toxin in men.*

**L**es injections de toxine botulique (« BoTox ») à visée esthétique sont utilisées couramment depuis plusieurs années dans le traitement des rides, principalement chez les femmes. La demande masculine est cependant en constante augmentation<sup>1</sup>. La morphologie du visage masculin, et les désirs des hommes étant différents de ceux des femmes, certaines spécificités lors des injections de toxine botulique sont à respecter. Cette mise au point retrace les spécificités concernant les injections de toxine botulique chez l'homme.

#### La glabelle

La plus grande masse musculaire concernant le muscle Procerus et des Corrugateurs et la sévérité des rides chez l'homme aboutissent à un taux de réponse inférieur à celui de la femme<sup>2</sup>. Cette masse musculaire plus importante entraîne un sillon glabellaire profond donnant une apparence plus agressive. Le muscle corrugateur chez l'homme est plus épais et nécessite des injections profondes. Son insertion latérale est plus étendue expliquant que le schéma traditionnel de 5 points d'injection pour la glabelle doit être bien souvent complété par 2 points supplémentaires plus externes. Le traitement du muscle Procerus ne nécessite qu'un seul point d'injection, comme chez la femme. Il faut cependant ne pas

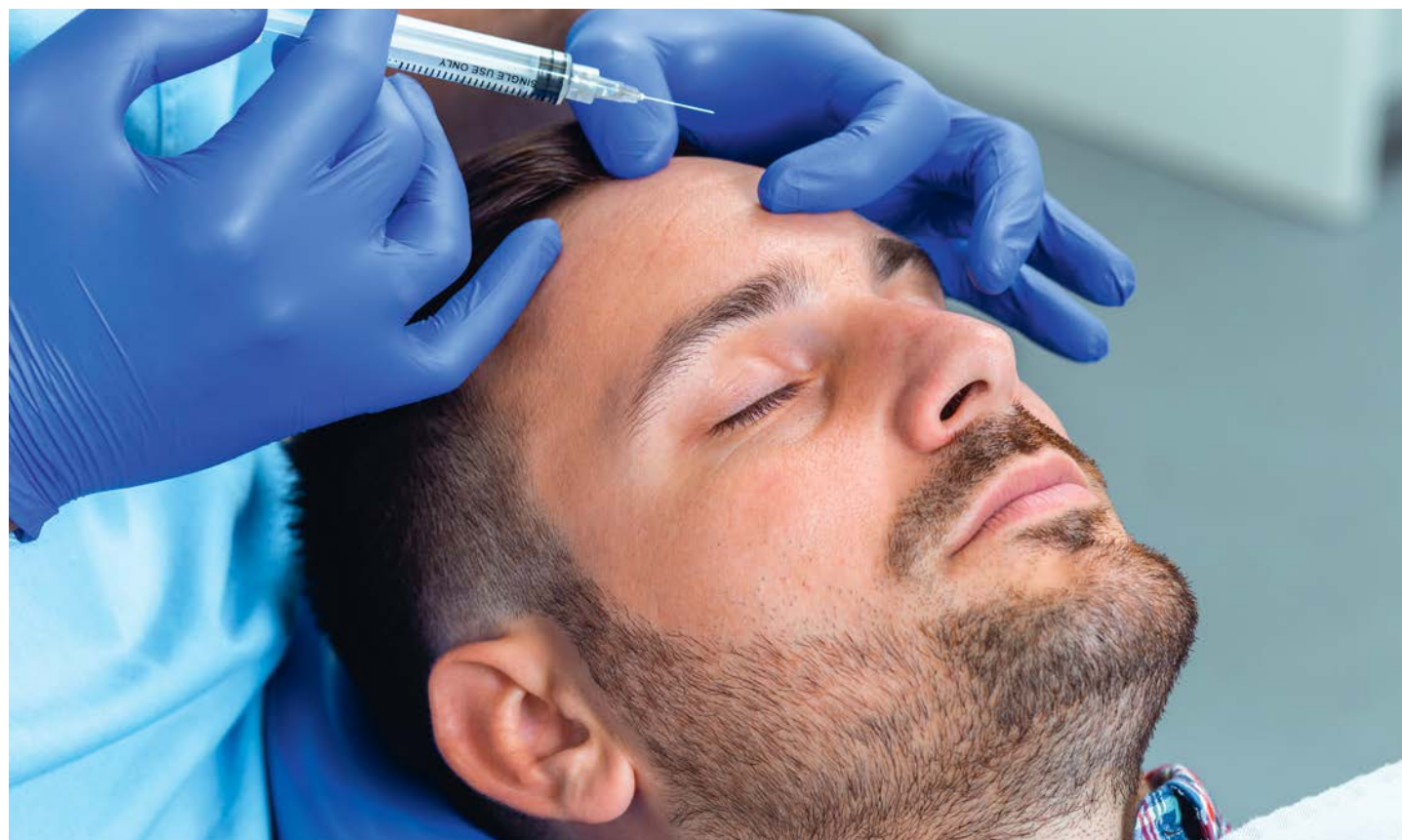
■ For many years now, botulinum toxin (Botox) injections have often been used for aesthetic purposes to treat wrinkles, particularly in women. However, the demands from men are constantly increasing<sup>1</sup>. Since the morphology of the male face, as well as men's wishes, are different from women's, we must respect certain particularities when injecting botulinum toxin. This recap goes through the specific features of injecting botulinum toxin in men.

#### Glabellar

The greater mass of the procerus and corrugator muscles in men and the severity of their wrinkles lead to a lower response rate in men than in women<sup>2</sup>. This greater muscle mass leads to a deep glabellar furrow, which gives a more aggressive appearance. In men, the corrugator muscle is thicker and requires deeper injection. Its lateral insertion is more stretched out, explaining why the traditional pattern of five injection points for the glabellar must often be completed with two additional, more external points. Treating the procerus muscle only requires one injection point, as in women. However, during the second session we must not hesitate to double the doses if the first session was ineffective due to the muscle's strength, which is greater in men.







## LA DEMANDE D'INJECTIONS DE TOXINE BOTULIQUE CHEZ LES HOMMES EST EN CONSTANTE AUGMENTATION.

## THE DEMAND FOR BOTULINUM TOXIN INJECTIONS FROM MEN IS CONSTANTLY INCREASING.

L'homme que chez la femme, nécessite de ce fait plus de points d'injection (6 voire 8 points) ainsi que des doses plus importantes. Les points les plus latéraux sont importants afin d'éviter de relever la queue du sourcil. Ils doivent s'aligner sur une ligne verticale passant par le rebord orbitaire externe. Par ailleurs il est important de garder à l'esprit que l'injection du muscle frontal chez l'homme ne doit pas être trop importante pour ne pas perdre l'expression du visage. En cas de sourcil déjà bas et horizontal avec un risque d'oedème ou de dermatochalasis de la paupière supérieure, on s'orientera avec une technique de blanching par acide hyaluronique adapté.

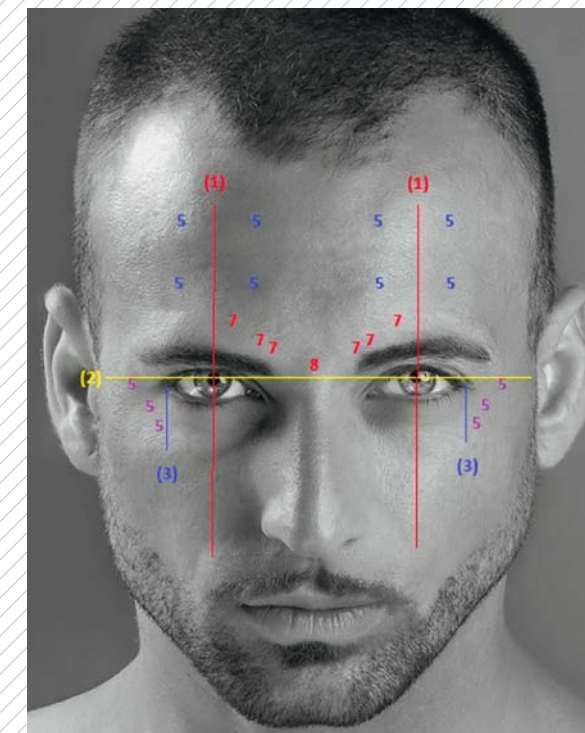
### La patte d'oie

Les rides de la patte d'oie sont des rides qui doivent être préservées lors d'un traitement par toxine botulique chez l'homme. Celles-ci donnent un aspect plus distingué et mature, que les hommes préfèrent généralement conserver. Elles sont plus développées chez l'homme que chez la femme, principalement dans la partie inférieure. Il est important de ne traiter que les rides centrales et inférieures et préserver les petites ridules supérieures propres au regard masculin. Le schéma d'injection recommandé est de 3 points par côté, simple dose. Ils sont placés à la partie latérale du muscle orbiculaire, sous la ligne intercanthale, afin d'épargner les ridules supérieures. On portera une attention particulière à ne pas se placer ni trop bas, ni trop profond pour ne pas affecter les muscles zygomatiques.

### Autres indications

Dans le cadre esthétique, il existe d'autres indications de la toxine botulique au visage qui ne seront pas abordées ici. Nous pouvons cependant mentionner l'utilisation de la toxine dans la féminisation faciale et particulièrement pour traiter une hypertrophie des muscles masséter permettant d'amincir le visage et d'adoucir l'ovale du visage.

Il existe une différence de prise en charge entre les hommes et les femmes lors d'injections faciales de toxine botulique à visée esthétique. Cette différence est due à l'anatomie d'une part, qui diffère entre les 2 sexes, et d'autre part aux attentes des hommes, qui sont souvent différentes de celles des femmes. ■



Points d'injection nécessaires chez le patient de sexe masculin. L'emplacement des chiffres représente chaque point à injecter, et le chiffre, le nombre d'UI à injecter par point. En bleu sont représentés les points d'injection frontaux, en rouge les points glabellaires, et en violet les points de la patte d'oie. Lignes rouges (1) : repère vertical passant par le centre des pupilles. Ligne jaune (2) : ligne intercanthale. Lignes bleues (3) : repère vertical passant par le bord du canthus externe.

Required injection points in male patients. The position of the numbers represents each injection point, and the numbers represent the number of UI to inject per point. In blue, we see the frontal injection points, in red the glabellar injection points, and in purple the crow's feet injection points. Red lines (1): vertical line of reference going through the pupils. Yellow line (2): intercanthal line. Blue lines (3): vertical line of reference going through the edge of the outer canthus.

### Other indications

In terms of aesthetics, there are other indications for using botulinum toxin in the face, which will not be addressed here. However we can mention the use of botulinum toxin in facial feminisation and particularly to treat hypertrophy in the masseter muscles, which allows us to slim down the face and soften the oval.

Men are treated in a different way to women when we perform botulinum toxin injections for aesthetic purposes. This difference is due to their anatomy, on the one hand, as it differs between the sexes, and on the other hand it is because men's expectations are often different to women's. ■

### Références / References

- Bloom, J. D., Green, J. B., Bowe, W., von Grote, E. & Nogueira, A. Cosmetic Use of AbobotulinumtoxinA in Men: Considerations Regarding Anatomical Differences and Product Characteristics. *J. Drugs Dermatol.* JDD 15, 1056-1062 (2016).
- Keaney, T. C. & Alster, T. S. Botulinum toxin in men: review of relevant anatomy and clinical trial data. *Dermatol. Surg. Off. Publ. Am. Soc. Dermatol. Surg.* 39, 1434-1443 (2013).

→ hésiter lors de la séance suivante d'injection à doubler les doses si la première séance a été inefficace en raison de la force musculaire qui est plus importante chez les hommes.

### Le front et les sourcils

Le traitement des rides du front ne peut en général pas être dissocié de celui de la glabelle car il est indispensable de respecter la position du sourcil qui, chez l'homme, doit rester horizontal afin de ne pas féminiser son visage en l'arquant. En effet, et ce malgré les précautions prises lors du traitement de la glabelle décrites précédemment, la toxine finit par diffuser et affecter la partie médiale du muscle frontal. Il est important de traiter harmonieusement ces deux zones qui sont chez l'homme les plus expressives du visage. Le muscle frontal, plus puissant et plus large chez

### Forehead and eyebrows

Forehead lines usually need to be treated in conjunction with glabellar lines, as we must respect the position of the eyebrow which, in men, must remain horizontal in order to avoid feminising the face by arching it. Despite the precautions taken when treating the glabellar, as described above, the toxin ends up diffusing and affecting the medial part of the frontalis muscle. It is important to treat these two areas in a harmonious way, as they are the two most expressive areas of a man's face. The frontalis muscle, which is more powerful and wider in men than in women, requires more injection points (6 or even 8) as well as higher doses. The more lateral points are important, to avoid lifting the tail of the eyebrow. They must sit along a vertical line that goes through the outer edge of the eye socket. What is more, it is important to keep in mind that we must not over-inject the frontalis muscle in men, to avoid losing the face's expressiveness. If the eyebrow is already low and there is a risk of oedema or dermatochalasis in the upper eyelid, we would opt for the blanching technique using a suitable hyaluronic acid.

### Crow's feet

Crow's feet wrinkles must be preserved to some extent when using botulinum toxin in men. They give the patient a more mature and distinguished appearance, which men generally wish to keep. They are more developed in men than in women, especially the lower wrinkles. It is important only to treat the central and lower wrinkles, and to leave the fine lines above as they give the face its masculine expression. The injection pattern is three points per side, using a single dose. They are placed in the lateral part of the orbicularis muscle, underneath the intercanthal line, in order to spare the fine lines above. Particular attention is paid to not placing the product too low or too high, or too deeply, so as not to affect the zygomatic muscles.

#### Dr. Eloi de Clermont-Tonnerre

Chirurgie plastique, reconstructrice et esthétique. Master de recherche à la Harvard Medical School de Boston, USA. Service de chirurgie plastique, reconstructrice et esthétique et maxillo-faciale de l'Hôpital Henri-Mondor de Créteil du Pr Meningaud.

Plastic, reconstructive and aesthetic surgery. Masters in research from Harvard Medical School (Boston, USA). Plastic, reconstructive and aesthetic surgery and maxillofacial surgery department at the Henri-Mondor hospital in Créteil, run by Pr Meningaud.

@eloi\_de\_ct

#### Pr Barbara Hersant

Chirurgie plastique, reconstructrice et esthétique. Service de chirurgie plastique, reconstructrice et esthétique et maxillo-faciale de l'Hôpital Henri-Mondor de Créteil du Pr Meningaud. Directrice scientifique de l'AIME (Assises pour l'Innovation in Aesthetic Medicine and Surgery), secrétaire générale de l'EAGAMPS, membre associée de l'Académie nationale de chirurgie, membre de la SOFCPRE et de la SOFCEP.

Plastic, reconstructive and aesthetic surgery. Plastic, reconstructive and aesthetic surgery and maxillofacial surgery department at the Henri-Mondor hospital in Créteil, run by Pr Meningaud. Scientific director of the AIME (Foundation for Innovation in Aesthetic Medicine and Surgery), general secretary of the French surgical academy, member of the SOFCPRE and the SOFCEP.

dr-hersant.fr @barbara.hersant.3 docteur\_hersant